

Országos Mentoszolgálat, Észak-magyarországi régió
Dr. Breitenbach Géza

Barlangi Mentok Észak-magyarországi Egyesülete
Ónódi László

Barlankutatók Észak-magyarországi Mentoszolgálatának

Alapítványa

Dr. Komlóssy Attila

Dissecáló Aorta Aneurisma részleges
rupturája barlangkutatók közben

avagy

„amikor a barlangi mentot is menteni kell”

Kovács Attila

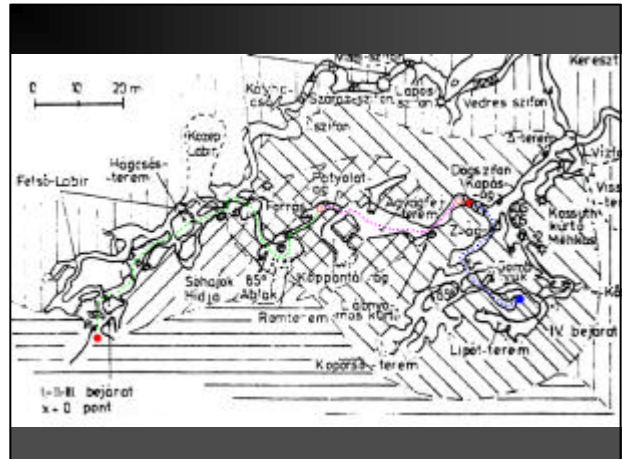
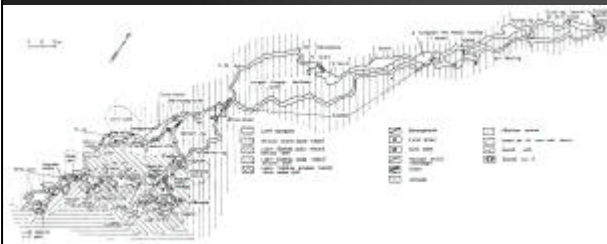
Dr. Riskó Ágnes és Dr. Komlóssy Attila

Az esemény helye:



- Bükk hegység, Létrástető, Vizes-barlang. 2001.01.20. 11óra 20' „Dög-szifon”
- Fotó-túra közben, egy szükületen való áthaladáshoz

Bükk hegység, Létrási Vizes-bg.



Az azonnali tünetek



- Lehajláskor-lehasalásakor keletkeztek.
- Hirtelen, hasító-szúró epigastriális és retrosternalis fájdalom, mely tartóssá válik.
- Veritékezés
- Nyomás a szív tájon
- Végtagi zsibbadás
- ...nem tud járni... ?!?

A riasztás



- Ki kellett jönni a barlangból
- Mobil vételi helyet kell keresni
- HOL?
- MI TÖRTÉNT?
- MIKOR?
- HÁNYAN ? > 1 fo
- KI?

A tünetek laikus közlése



- Infarktusa van
- Nagyon fáj a szíve
- Zsibbad
- Verejtékezik
- Nagyon rosszul van
- Nem tud mozogni
- Alig van pulzusa, de beszél, fájdalomról panaszodik

A helyszíni diagnosztikai adatok



- Riasztástól számítva másfél órán belül orvos a beteg mellett!
- P=0, tág (bg!), fényre jól reagál,
P: 112/ min; RR: 180/95Hgmm
- A történetekre emlékszik, elmondja
- EKG: ritmusos, tachycard, akut ischaemiás jelek nincsenek
- **NEM TUD LÁBRAÁLLNI**

A dilemmák



- Az EKG nem mutat infarktust, de lehet az
- Az összkép nem olyan, de nagy bajra utal
- Trauma nem érte
- Vállgödrök mélyek
- Tudata tiszta, történetekre emlékszik
- Miért nem tud lábra állni??
Amikor jól mozgatja és nincs paresisre utaló jel.
- Mi lehet a baj? > „csoport dg.”:
a szív- és a keringés dekompenzációja

Terápiás lehetőségeink



- Stabil véna
- Ringer lactat infúzió
- Algopyrin az infúzióban
- Nitrolingual spray (2x)
- Oxigén inhalatio
- „szoros” váltott orvosi kíséret és ellenőrzés
- „A magára hagyatott” fázisok idejének csökkentése
- Atraumatikus kimentés
- Marbach (Nest) hordógyanban
- Kihülés elleni védelem

A ROKO-ban



- Levetkoztetés
- Vizsgálat
- EKG
- Szerintük sem infarktus
- Területileg illetékes Belgyógyászati őrzőbe szállítják

A kórházban



- Este még nincs diagnózis
- A fájdalom kúszik lefelé, mintha gyomorperforáció lenne, defanse nélkül
- Sebész konzílium
- Mellkas Rtg. (gyanú!) hajnalban
- CT > aorta aneurysma dissecans
- Debrecen Szívsebészeti Klinika
- Helikopter köd miatt nem repül!?!

A Szívsebészeti Klinikán



- A műtét biztos
 - A túlélésben nem bízunk
-